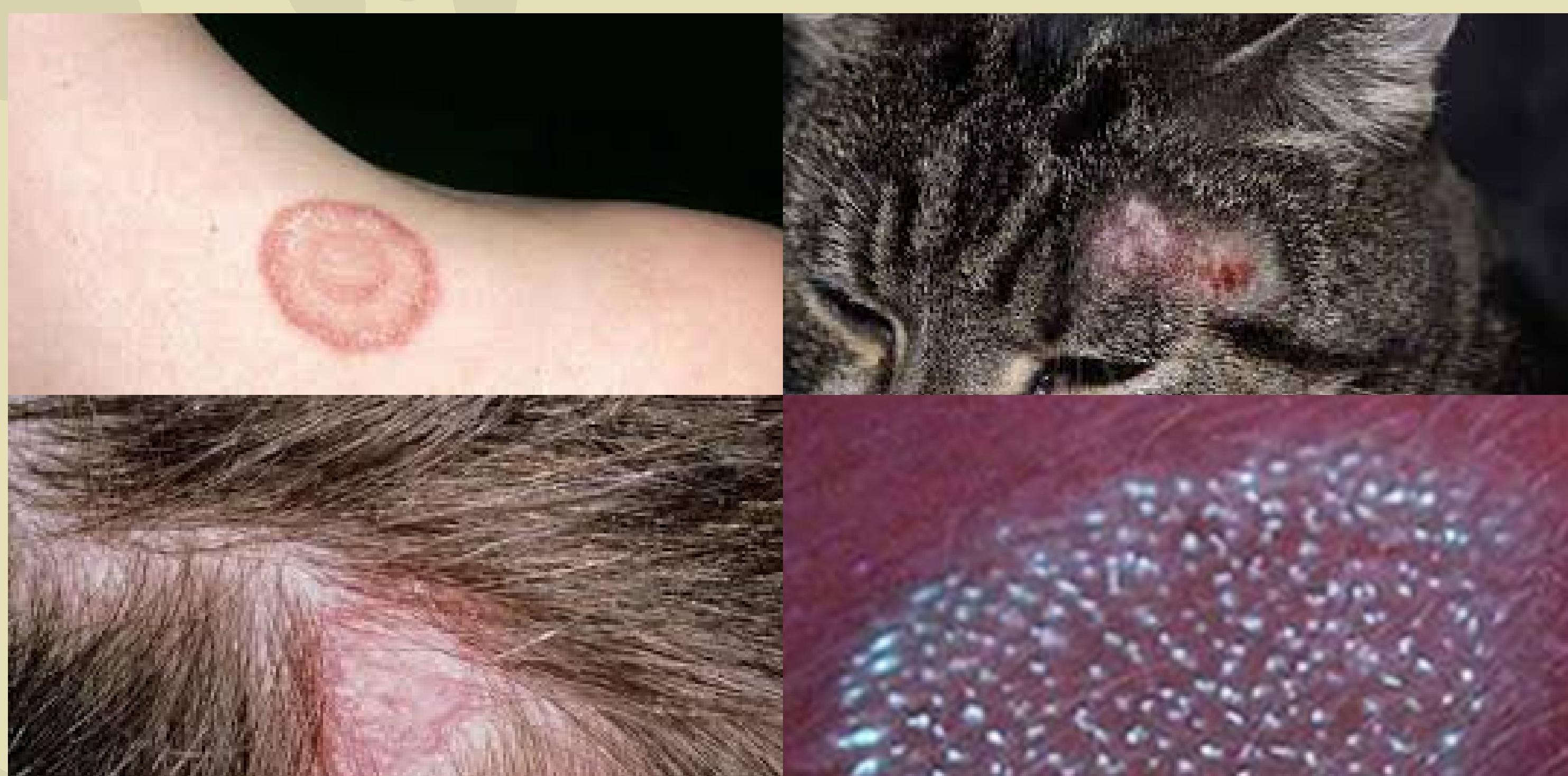

МИКРОСПОРИЯ и что нужно знать о ней



МЕРЫ ПРОФИЛАКТИКИ

1

Соблюдать правила личной гигиены и прививать их своим детям: мыть руки после посещения улицы, контакта с животными, не допускать пребывания питомца в постели;

2

Недопустимо использование чужих расчесок, головных уборов, одежды, как и передача своих в пользование;

3

Не гладить безнадзорных котов, собак. При желании завести животное с улицы, необходимо показать его ветеринару и пролечить по необходимости;

4

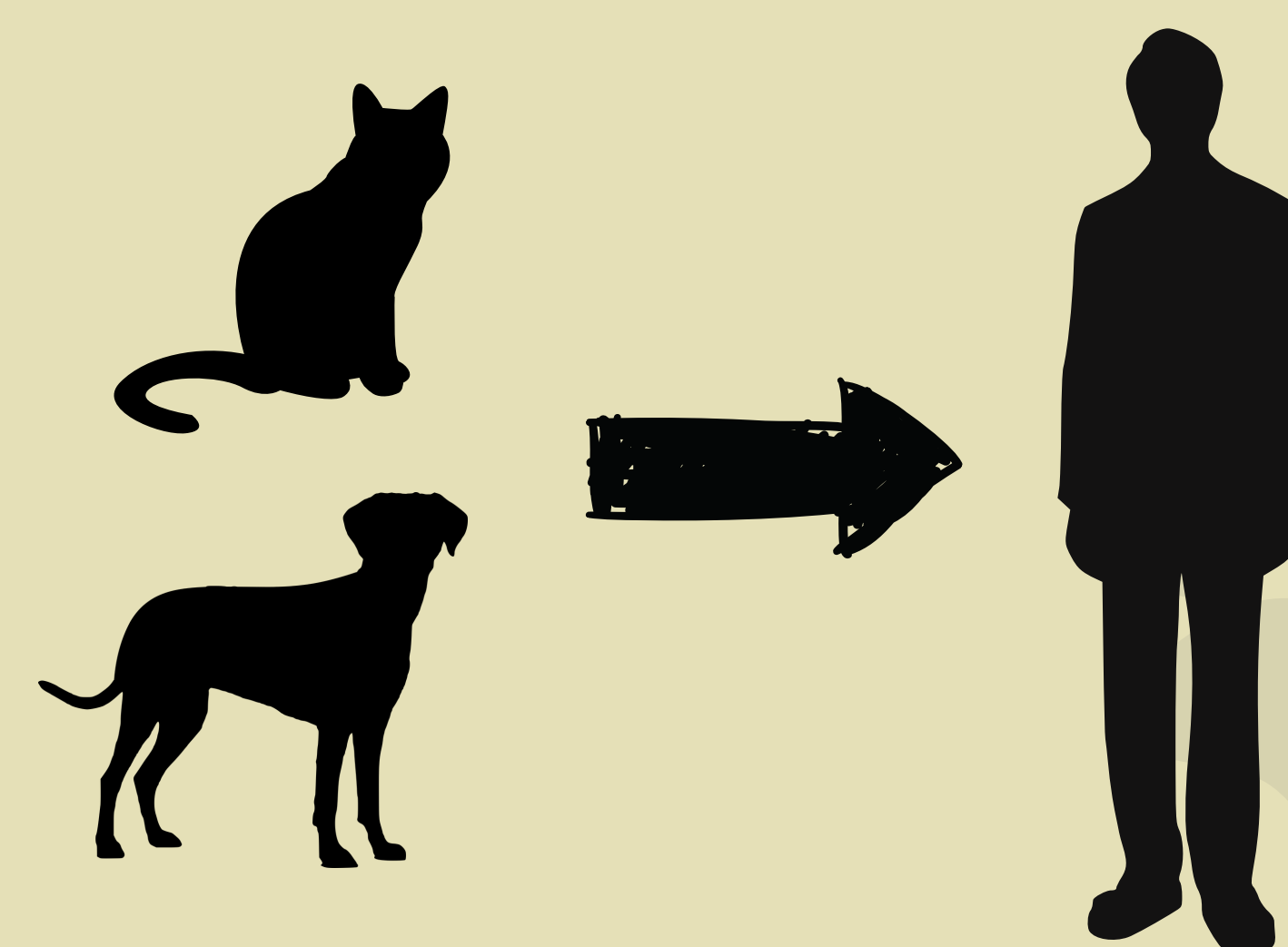
Подходить со всей ответственностью при приобретении питомца. Не оставлять на улице, если заболел, чтобы он заражал других животных и людей.

При подозрении на микроспорию необходимо обращаться к врачу-дерматологу. Жители города Минска могут обследоваться в Минском городском клиническом центре дерматовенерологии по адресу ул. Прилукская, 46А, а проживающие в Заводском районе г. Минска – в его филиале по адресу ул. Нахимова, 4.

Название происходит от рода грибов, вызывающих заболевание – *Microsporum*. Поражает кожу и волосы, в отдельных случаях – ногти.

Микроспория передается как от животных к человеку (при непосредственном контакте с котами, собаками, как правило, безнадзорными), так и от больного человека.

Заразиться можно также через предметы личной гигиены (полотенца, расчески, ножницы), головные уборы, игрушки, где могли оказаться чешуйки кожи, инфицированные грибком.



Рост заболеваемости наблюдается с конца лета, когда наиболее частый контакт с животными. Пик заболеваемости – конец осени. Больше всего заболевание распространено среди детского населения.

КАК ПРОЯВЛЯЕТСЯ

С момента заражения до появления симптомов проходит от 5-7 дней до 4-6 недель.

При микроспории волосистой части головы появляются единичные 1 или 2 очага до 3-5 см в диаметре, правильной округло-овальной формы с четкими границами. Волосы в очагах становятся тусклыми, сероватыми, обломаны на одном уровне на высоте 4-6 мм, как бы подстрижены. При беглом взгляде очаги напоминают вид «серых пятен». Поверхность очагов бывает покрыта сероватыми чешуйками, будто слегка присыпаны мукой.

При микроспории гладкой кожи очаги чаще всего наблюдаются на лице, шее, кистях, предплечьях, плечах, но могут быть и на туловище. Пятна от 0,5 до 2-3 см в диаметре, бледно-розовые внутри, шелушащиеся, покрытые мучнистым налетом, окруженные непрерывным возвышающимся периферическим валиком, на котором определяются пузырьки, быстро подсыхающие корочки. Возможен умеренный зуд кожи в области высыпания.